

علاقة مستويات المالوندايالديهايد والكلوتاثايون بالتغيرات المرضية لأكباد الاغنام المصابة بالأكياس العدرية

هناء خليل اسماعيل و انتصار رحيم الكناني

فرع الأمراض وأمراض الدواجن، كلية الطب البيطري، جامعة الموصل، الموصل، العراق

الخلاصة

اهتمت هذه الدراسة بالتحري عن مصاحبة حالة الاجهاد التأكسدي عند الخمج بالأكياس العدرية للمشوكة الحبيبية للأغنام. وقد تم تثبيت تلك الحالة عند فحص ٥٠ عينة أكباد أغنام خمج جمعت من مجزرة دهوك، ومن خلال قياس مستوى كل من المالوندايالديهايد بوصفه عامل تزنج للدهون أظهر زيادة معنوية ($P < 0.05$) والكلوتاثايون بوصفه عاملاً مضاداً للتأكسد أظهر انخفاضاً معنوياً في الطبقة الجرثومية للكيس. مع الإشارة بأن حالة الاجهاد التأكسدي قد رافقت الأكياس العدرية عند تواجدها بمفردها في نسيج الكبد أو مصاحبة لأفات مرضية أخرى تمثلت بأفات النخر التجلطي والاماعي والتغير الدهني وتليف الكبد وتشمعه.

Correlation of malondialdehyd and glutathione levels with pathological changes of sheep liver infected with hydatid cyst

H. Kh. Ismail and E. R. Al-Kennany

Department of Pathology and Poultry Diseases, College of Veterinary Medicine, University of Mosul, Mosul, Iraq

Abstract

This study was conducted to resolve the hypothesis that oxidation stress has been accompanied the hydatid cyst infection. For this purpose, 50 hepatic samples of sheep origin have been inspected and results revealed for that hypothesis via the elevation of MDA and reduction in GSH levels of the germinal layers of that hydatid cyst. Furthermore, the results elucidate that oxidative stress status will appear both of the liver infested only with hydatid cyst or accompanied with other pathological lesions namely, coagulative and liquifactive necrosis, fatty changes and liver fibrosis and cirrhosis.

Available online at <http://www.vetmedmosul.org/ijvs>

المقدمة

(٢)، وعلى الرغم من توفر العديد من الدراسات منذ اكتشاف المرض وليومنا هذا في اتجاهات عديدة منها الاتجاه المناعي والاتجاه الفسيولوجي والاتجاه المرضي والاتجاه التشخيصي إلا أنه ما زالت هناك جوانب مبهمه في مكونات ومحتويات الكيس منها قابلية الكيس على إنتاج جذور الأوكسجين الحرة ضمن مكونات طبقاته أو احتوائه على مضادات أكسدة حاله حال أي خلية في الكائن الحي إذ لوحظ إمكانية بعض الأنواع من الطفيليات لاسيما الأوالي منها على إحداث الإجهاد التأكسدي من خلال إنتاج جذور الأوكسجين الحرة خلال عملية التكاثر وتطور مراحل مختلفة من الطفيلي والتفاعل الالتهابي كما هو في الملاريا والليشمانيا وداء المقوسات والكوكسيديا (٤، ٣).

يعد داء الأكياس العدرية Hydatid disease من الأمراض واسعة الانتشار في العالم ومن ضمنها العراق وهو يعد من الأمراض المشتركة بين الإنسان والحيوان Cyclozoonotic (١). تأتي خطورة هذا المرض من عدم القدرة على اكتشافه أو تشخيصه خلال المراحل المبكرة وذلك لعدم إظهاره أعراضاً مرضية واضحة إلا بعد زيادة حجم الكيس في النسيج المتموضع به مما يسبب ضغطاً على الأنسجة المجاورة فضلاً عن إعاقته لوظيفة ذلك العضو وعدم استطاعة العقاقير الطبية على معالجته لوحدها دون إجراء العمليات الجراحية في القضاء على المرض

التغيرات المرضية النسجية

تم اخذ عينات من كبد الاغنام غمرت في محلول ١٠% من الفورمالين الدارئ المتعادل وحضرت المقاطع النسجية باتباع طريقة الباحثين (٨) لتحضير المقاطع النسجية وتميرها بالكحولات والزايولول ثم غمرت بشمع البارافين وقطعت بسلك (٤-٥) مايكروميترات بجهاز المشراح Microtom لغرض الحصول على مقاطع نسجية حيث صبغت بصبغة الهيماتوكسيلين والايوسين Haematoxyline and Eosin.

تغيرات كيمياء النسيج للكربوهيدرات

لغرض الكشف عن التغيرات في كيمياء النسيج على مستوى الكربوهيدرات تم استخدام تقنية حمض البربوديك شيف Periodic acid - Schiff وتم استخدام التقنية المتبعة من قبل (٩٠،١٠).

النتائج

الجدول (١) يوضح الاختلافات في مستويات MDA و GSH لنسيج الكبد الخمج بالأوكياس العدرية مع / بدون آفات مرضية نسجية أخرى مقارنة مع مجموعة السيطرة (الأكباد السليمة) فضلاً عن مستوياتها في الطبقة الجرثومية، حيث أظهر الجدول وجود زيادة معنوية عند مستوى معنوية $P < 0.05$ بين كل المجاميع، إلا أن مجموعة الأكباد الخمجة بالكيس العدرية مع وجود تشمع للكبد ظهرت فيها مستويات MDA أعلى من بقية المجاميع حيث بلغت 547.80 نانومول/غم نسيج رطب تليها مجموعة الأكباد الخمجة بالأوكياس العدرية مع وجود النخر التجلطي إذ بلغت ٤٣٥,٨ نانومول/غم نسيج رطب ثم مع التغير الدهني ثم النخر الاماعي ويليهما التليف إذ بلغت قيمته ٢٨٤,٦٧ نانومول/غم نسيج رطب بينما كانت قيمته في مجموعة الأكباد الخمجة بالأوكياس العدرية فقط ٢٨٤,٢ نانومول/غم نسيج رطب. أما ما يتعلق بالطبقة الجرثومية فقد أظهر الجدول (١) وجود زيادة ولكنها غير معنوية في كل المجاميع، حيث سجلت أعلى القيم في حالة الأكباد الخمجة بالأوكياس العدرية فقط تليها مجموعة الأكباد الخمجة بالأوكياس العدرية والنخر التجلطي.

كما بين الجدول (١) مستويات GSH لمجاميع الأكباد المذكورة آنفاً وأوضح وجود انخفاض غير معنوي، إذ بلغ أعلاه عند المجموعة الخمجة بالأوكياس العدرية مع النخر الاماعي حيث بلغت قيمته ٠,٩٥ مايكرومول/غم نسيج رطب يليه مع وجود التغير الدهني مقارنة مع الأكباد السليمة غير الخمجة حيث كانت قيمته 2.31 مايكرومول/غم نسيج رطب، أما بالنسبة للطبقة الجرثومية فقد أظهر الجدول (١) وجود فروقات معنوية في مستويات GSH عند كل المجاميع مقارنة مع المجموعة الخمجة بالأوكياس العدرية وبوجود آفة النخر التجلطي.

لذا هدفت الدراسة الحالية الى دراسة التغيرات المرضية في اكباد الاغنام الخمجة بالأوكياس العدرية، بالإضافة الى معرفة قابلية الكيس العدري على إنتاج جذور الأوكسجين الحرة في الطبقة الجرثومية ونسج الكبد من خلال تحديد مستويات كل من MDA بوصفه عامل تزنخ و GSH بوصفه مضاداً للأوكسدة.

المواد وطرائق العمل

عينات أكباد الأغنام الخمجة بالأوكياس العدرية

تم جمع ٥٠ عينة كبد (٤٥ منها خمجة طبيعياً و ٥ سليمة) للفترة من ١/ تشرين الثاني/٢٠٠٣ الى غاية ٣٠/كانون الثاني/٢٠٠٤، من ذكور الأغنام المذبوحة في مجزرة دهوك حيث نقلت في حافظات مبردة إلى مختبر فرع علم الأمراض لغرض التعامل معها، ثم قسمت العينات إلى جزأين الجزء الأول غمر في محلول الفورمالين الدارئ المتعادل ١٠% والجزء الآخر تضمن عينات الكبد الحاوية على الكيس العدري حيث غمرت في المحلول الملحي الفسلجي البارد، بعدها تم فصل الكيس عن الكبد لغرض قياس مستويات زناخة الدهن المتمثل بال-MDA ومستوى GSH في الكيس والكبد كلاً على حدة.

تقدير مستوى الكلوتاتايون نسيج الكبد

تم تقدير مستوى الكلوتاتايون في أكباد الأغنام باستخدام الطريقة التي اتبعها الباحثون (٥).

تقدير مستوى زناخة الدهن في الكبد

استخدمت الطريقة المعروفة بـ Thiobarbituric acid reaction (TBA) لقياس مستوى بيروكسيدات الدهن في أكباد الحيوانات حسب الطريقة التي اتبعها الباحثون (٦).

دراسة التغيرات المرضية

تضمنت دراسة التغيرات المرضية؛ التغيرات المرضية العيانية، التغيرات المرضية النسجية، تغيرات كيمياء النسيج للكربوهيدرات.

التغيرات المرضية العيانية

بعد جمع عينات الكبد للأغنام الخمجة بالأوكياس العدرية وبعد إجراء الصفة التشريحية لحيوانات التجارب في الأوقات المختلفة سجلت التغيرات المرضية العيانية لهذه العينات.

التحليل الإحصائي

حللت البيانات الخاصة بالدراسة باستخدام اختبار تحليل التباين One way analysis of variance واستخدام اختبار دنكن Duncan test لتحديد الاختلافات الإحصائية بين المجاميع المختلفة (٧).

جدول (1) مستويات كل من MDA و GSH لنسيج أكباد الأغنام الخمجة بالأوكياس العدرية والطبقة الجرثومية للكيس مع/بدون آفات مرضية نسجية أخرى .

الخطأ القياسي ± المعدل				العدد	نوع الآفة
GSH (مايكرومول/غم نسيج رطب)		MDA (ناتومول/غم نسيج رطب)			
الطبقة الجرثومية	الكبد	الطبقة الجرثومية	الكبد		
0.00 ± 0.00 a	2.31 ± 0.23 A	0.00 ± 0.00 a	134.00 ± 3.99 A	5	كبد سليم
1.63 ± 0.15 b	2.16 ± 0.28 A	292.40 ± 22.35 b	284.20 ± 53.21 Ab	15	أوكياس عدرية
2.24 ± 0.22 b	1.21 ± 0.22 A	258.72 ± 31.68 b	412.56 ± 58.43 Ab	15	أوكياس عدرية مع تغير دهني Fatty change
2.20 ± 0.43 b	1.22 ± 0.27 A	273.60 ± 44.92 b	435.80 ± 129.89 Ab	5	أوكياس عدرية مع نخر تجلطي Coagulation necrosis
1.95 ± 0.65 b	2.03 ± 0.92 A	222.67 ± 82.60 b	284.67 ± 27.86 Ab	3	أوكياس عدرية مع تليف Fibrosis
1.34 ± 0.01 b	0.95 ± 0.28 A	265.00 ± 2.00 b	369.00 ± 6.00 Ab	2	أوكياس عدرية مع نخر اماعي Liquefactive necrosis
2.22 ± 0.52 b	1.47 ± 0.52 A	267.40 ± 40.54 b	547.80 ± 108.47 B	5	أوكياس عدرية مع تشمع الكبد liver Cirrhosis

- الحروف المختلفة عمودياً تعني وجود فرق معنوي عند مستوى احتمالية P<0.05 .

اللون وبأحجام مختلفة مع الأوكياس العدرية. كما بينت عينات أخرى وجود أوكياس عدرية مع نسيج كبدي ذي ملمس صلد وعند أخذ القطع بالسكين كانت هناك صعوبة في القطع لكثافة الألياف الغزوية (الصورة ٣). وفضلاً عن ما ذكر لوحظ أيضاً وجود الأوكياس العدرية مع العديد من البؤر تتراوح أحجامها بين رأس الدبوس وإلى ٥،٥ سم ذات لون أبيض إلى كريمي، وعند القطع بالسكين لوحظ تجمع مواد قيحية في التجويف تمثل وجود الخراجات. كما لوحظ وجود الأوكياس العدرية مع بقايا نسيج الكبد ذات لون شاحب مائل إلى الإصفرار وملمس صلد وبخاصة في الباحة البابية تمثل تشمع الكبد (الصورة ٤).

التغيرات المرضية النسجية

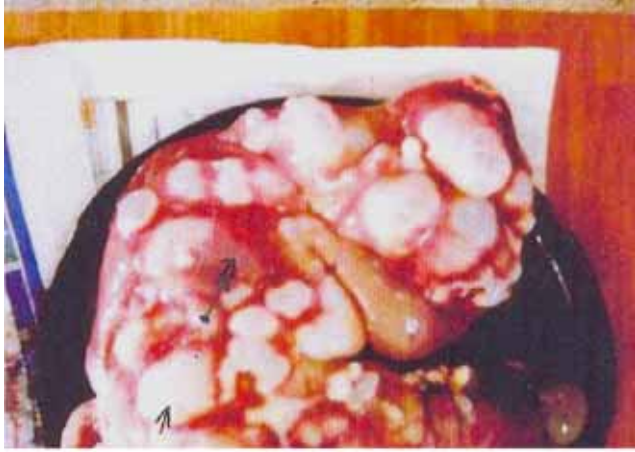أظهرت المقاطع النسجية لعينات الأكباد الخمجة بالأوكياس العدرية لوحدها وجود الطبقة الداخلية للكيس والتي تمثل الطبقة الجرثومية وتتألف من جزء قاعدي بشكل طبقة قاعدية داخلية تعرف بالقاعدة المخلاوية Basal syncytium تحتوي على مواد شبيهة بالألياف وفجوات صغيرة ويمتد من الغشاء القاعدي بروزات إصبعية الشكل عديدة ومنظمة محاطة بغشاء صفائحي

التغيرات المرضية

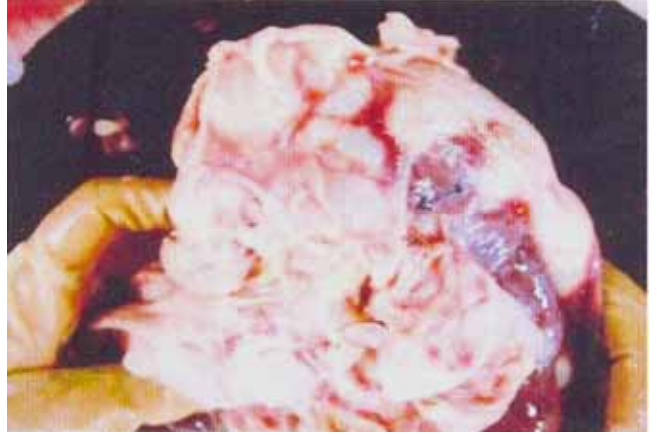التغيرات المرضية العيانية

أظهرت (٤٥) عينة من أكباد الأغنام المذبوحة في مجزرة دهوك وجود آفات مرضية تمثلت بأوكياس عدرية لوحدها أو مع آفات مرضية أخرى تمثلت بأوكياس عدرية مع آفات التغير الدهني والنخر التجلطي والتليف وأوكياس عدرية مع تشمع الكبد Liver cirrhosis (End stage liver)، كما لوحظ ضخامة الكبد نتيجة لوجود أعداد كثيرة من الأوكياس العدرية المختلفة الأحجام والتي تراوحت أقطارها بين ٥،٥ - ١٠ سم لوحدها وبعد فتح الكيس لوحظ وجود طبقتين من الكيس، الطبقة الداخلية الملامسة للسانل العدري وتعرف بالطبقة الجرثومية وهي طبقة حلبيبة اللون محببة الملمس تليها الطبقة الخالية من التراكيب وتعرف بالطبقة الصفائحية الملامسة للطبقة البرانية والتي تمثل المحفظة حيث تمثل حلقة الاتصال مع نسيج الكبد (الصورة ١). كما أظهرت النتائج وجود آفات مرضية أخرى مع الأوكياس العدرية تمثلت بالتغير الدهني حيث ظهر نسيج الكبد ذا ملمس دهني وعند القطع بالسكين لوحظ ترسب قطرات الدهن على حافة السكين (الصورة ٢)، كذلك لوحظ وجود آفات نخرية بيضاء

النخر التجلطي وجود العديد من بؤر النخر التجلطي القريبية من تموضع الكيس وحول الوريد المركزي Centrilobular (الصورة ٧). كما أظهرت مقاطع الكيس العدري مع التليف وتشمع الكبد وجود التليف وتشمع الكبد عند الباحة البابية وحول الوريد المركزي مع احتقانات شديدة في التجويف، كما أظهرت وجود التليف مع قنويات صفراوية جديدة تترتب بهيئة فصيصات كبدية جديدة في الباحة البابية (الصورة ٨). وأوضح البعض الآخر من المقاطع النسجية تموضعاً للأكياس العدرية الناضجة مع وجود العديد من بؤر النخر الإماعي Liquefactive necrosis (الصورة ٩).

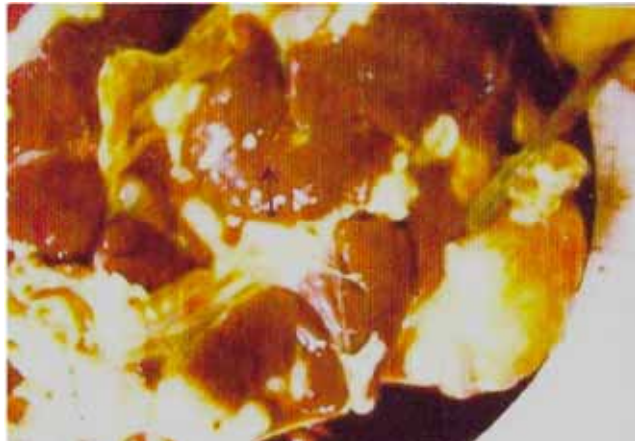

تمتد داخل الطبقة الصفائحية وتعمل على ربطها مع الطبقة الجرثومية ثم يلي القاعدة المخلاوية طبقة من الخلايا التكاثرية وخلايا عضلية تليها الطبقة الصفائحية وهي طبقة غير خلوية خالية التراكيب سميكة جداً ويحيط بهاتين الطبقتين طبقة سميكة من الألياف الغراوية يرتشعها أعداد كثيرة من الخلايا الالتهابية المتعددة أشكال نواتها تتمثل بالعدلات والحمضات والوحيدة النواة والخلايا اللمفية والخلايا البلازمية ثم البلعمات وهي تمثل الطبقة البرانية أي المحفظة (الصورتان ٥ و ٦).



الصورة (١): كبد أغنام خمجة بالأكياس العدرية مختلفة الأحجام مع وجود التليف بين الفصيصات الكبدية (←).

الصورة (٣): كبد أغنام خمجة بالأكياس العدرية مختلفة الأحجام مع وجود بقايا لنسيج الكبد شحاب اللون ذو ملمس صلد يمثل تليف الكبد (←).

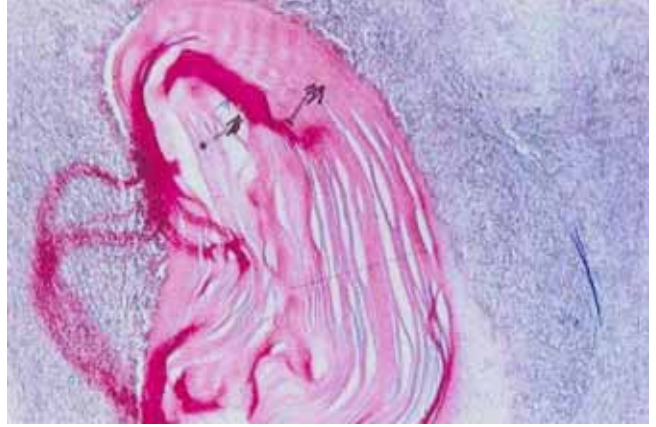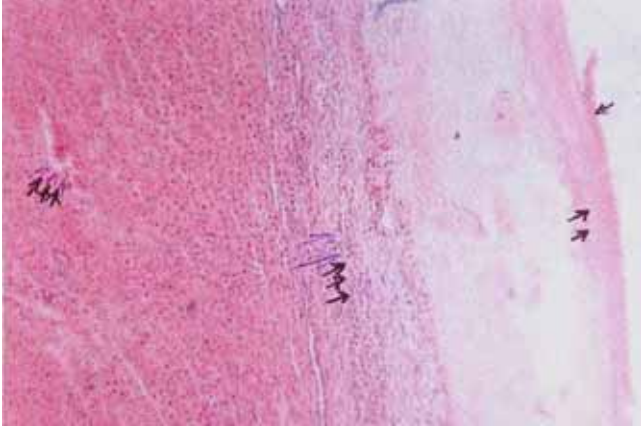


الصورة (٢) كبد أغنام خمجة بالأكياس العدرية مختلفة الأحجام مع التغير الدهني فضلاً عن وجود بؤر نخرية ذات لون أبيض مختلفة الأحجام (←).

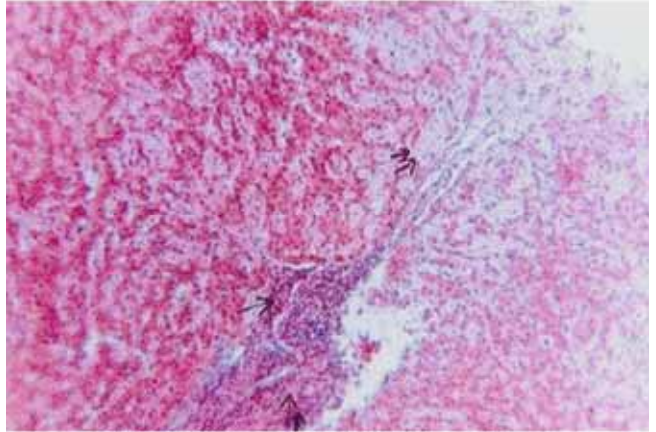
الصورة (٤): كبد أغنام خمجة بالأكياس العدرية مع تشمع الكبد (←).

كما بينت المقاطع النسجية لكبد الأغنام الخمجة بالأكياس العدرية مع آفات التغير الدهني وجود العديد من الفجوات الدهنية في هيولي الخلايا الكبدية. بينما أظهرت آفات الكيس العدري مع

الجرثومية حيث بلغت قيمته ٢٩٢,٤ نانومول/غم نسيج رطب، هذا فضلاً عن وجود GSH الذي قدر بـ ١,٦٣ مايكرومول/غم نسيج رطب. إن قياس مستوى كل من MDA و GSH في الطبقة الجرثومية يعد الأول من نوعه حيث لم تتوفر دراسات سابقة في هذا المجال لغاية شهر تشرين الثاني عام ٢٠٠٥. إن وجود هاتين المادتين يعد من مكونات الطبقة الجرثومية وهذا يعني أن الكيس له القابلية على إنتاج جذور الأوكسجين الحرة خلال المراحل الأولى من الخمج ويستمر حتى نشوء الكيس وتطوره (١٢).



الصورة (5): مقطع نسجي في نسيج كبد أغنام خمج بالأكياس العدرية توضح وجود الكيس العدري مع طبقاته الداخلية متمثلة بالطبقة الجرثومية (←) و الصفائح (←). الصبغة PAS، قوة التكبير 200X.

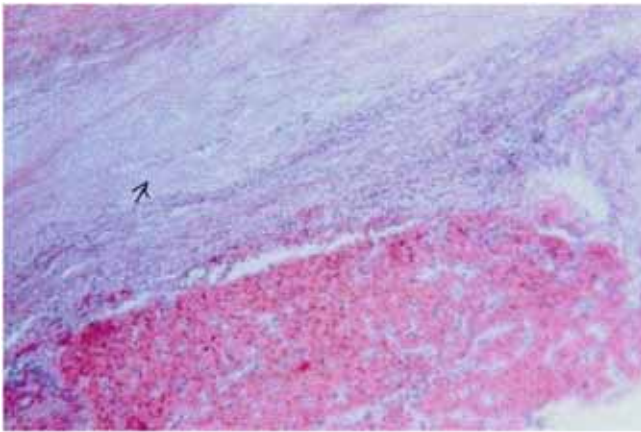


الصورة (٧): مقطع نسجي في نسيج كبد خمج بالأكياس العدرية توضح وجود الكيس المتمثل بالطبقة الجرثومية (←) و الصفائح (←) والمحفظة (←) (←) تلتصق بنسيج الكبد فضلاً عن النخر التجلطي حول الوريد المركزي. الصبغة H & E، قوة التكبير 100X.

الصورة (٦): مقطع نسجي في نسيج كبد أغنام خمج بالأكياس العدرية توضح وجود ارتشاحات كثيفة للخلايا الالتهابية الوحيدة النواة في الباحة البابية (←) مع ترسب مواد حمضية الصبغة حول الجيبانيات (←). الصبغة H & E، قوة التكبير 100X.

المناقشة

أشارت نتائج هذه الدراسة في إلى وجود MDA و GSH ضمن مكونات الكيس العدري التي تشمل المواد البروتينية مثل الألبومين ومواد كربوهيدراتية مثل الكلوكون والسكريز والكلايوجين ومواد دهنية متمثلة بالدهون الحرة والمفسفرة كما يحتوي على بعض العناصر كالصوديوم والبوتاسيوم والكلوريد فضلاً عن بعض الأنزيمات منها اللايباز والبروتيز والأوكسيداز وبعض العناصر اللاعضوية مثل الحديد والنحاس والكاديوم والنيكل والمغنيسيوم (١١) إذ لوحظ وجود MDA في الطبقة



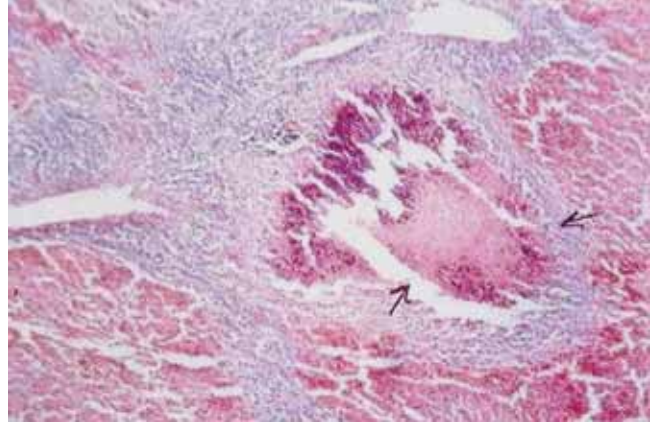
الصورة (٨): مقطع نسجي في نسيج كبد أغنام خمج بالأكياس العدرية والتليف توضح وجود حزم كثيفة من الألياف الغراوية بين الفصيصة الكبدية وحول الوريد المركزي (←). الصبغة H & E، قوة التكبير 100X.

(١٤) كذلك لوحظت زيادة معنوية في مستوى MDA لنسيج الكبد الخمج بالكيس العدري يرافقها وجود آفة من النخر التجلطي، إن هذه الزيادة قد تكون ناتجة عن نقص الأوكسجين Hypoxia والتي لوحدها أو مع الكيس تؤدي إلى تحرير جذور الأوكسجين من أغشية الخلايا وهذا يساعد على أكسدة وتزنج الدهون (١٤) الناتجة عن تحرير لعامل النخر الورمي (TNF) Tumour necrosis factor الذي يعد أحد الوسائط الكيميائية المسؤولة عن الاستجابة الالتهابية ضد الخمج له الفاعلية على إحداث تحرير لجذور الأوكسجين الحرة.

إن الجدول (١) لم يظهر وجود زيادة في مستوى MDA لنسيج الكبد بوجود الكيس العدري مع التليف مقارنة مع المجموعة الخمجة بالكيس العدري فقط لكنها زادت عن مجموعة السيطرة وهذا يشير إلى أنه قد يكون التليف غير كفيل بإنتاج جذور الأوكسجين الحرة ويقتصر على الكيس العدري.

إن ارتفاع مستوى MDA بنسيج الكبد ارتفاعاً معنوياً مقارنة مع المجموعة الخمجة بالكيس العدري ومجموعة السيطرة قد يكون ناتجاً عن الفعل التآزري لآفة النخر الإماعي والكيس العدري حيث تؤكد العديد من الدراسات وجود إنتاج كميات كبيرة من جذور الأوكسجين الحرة المتمثلة بيروكسيد الهيدروجين أو السوبر أوكسايد نتيجة الخمج الجرثومي حيث يعد النخر الإماعي من الآفات التي تنتج عن الخمج الجرثومي وبخاصة الجراثيم المنتجة للقيح Pyogenic bacteria ومنها *Corynebacterium spp.* (١٥) إذ يتم إنتاج جذور الأوكسجين الحرة من خلال آلية البلعمة Phagocytosis من قبل العدلات فضلاً عن إنتاج الجذور في أغشية الخلايا المنتخرة في نسيج الكبد وهذه كفيلاً في تزنج الدهون ورفع مستوى MDA (١٦).

أما فيما يتعلق بوجود آفة الكيس العدري مع تشمع الكبد فقد لوحظ وجود زيادة معنوية في مستوى MDA لنسيج الكبد وقد يكون ذلك ناتجاً عن الفعل التآزري أيضاً ولكن بآلية تختلف عما ذكر آنفاً، كما وأظهر الجدول (١) مستويات MDA في الطبقة الجرثومية للكيس العدري في الكبد لوحده أو مع وجود آفات أخرى ويبدو من النتائج أن هنالك انخفاضاً في مستوى MDA الطبقة الجرثومية في الكيس العدري بوجود آفات أخرى والمتمثلة بالتغير الدهني والنخر التجلطي والتليف والنخر الإماعي وتشمع الكبد مقارنة مع وجود الكيس لوحده وقد يعود ذلك إلى اختلاف في عمر الكيس أو ربما إلى العمليات الأيضية التي تحدث داخل الكيس يقابله عدم استقرار قيم GSH الطبقة الجرثومية عند وجود الكيس لوحده أو مع الآفات الأخرى المتقدمة وللأسباب المذكورة آنفاً، أما فيما يتعلق بمستوى GSH والذي يمثل دفاعات الخلية فقد لوحظ وجود انخفاض في مستوى GSH لنسيج الكبد سواء أكان الكيس لوحده أم مع الآفات الأخرى المذكورة آنفاً مقارنة مع مجموعة أكباد السيطرة وقد يعود ذلك إلى الاختلال في التوازن وحدث حالة الإجهاد التأكسدي في نسيج الكبد حيث هناك إنتاج مزيد من جذور الأوكسجين الحرة



الصورة (٩): مقطع نسجي في نسيج كبد أغنام خمج بالأكياس العدرية والنخر الإماعي توضح وجود العديد من بؤر النخر الإماعي (←). الصبغة H & E، قوة التكبير 100 X.

لقد أشار الجدول (١) إلى وجود زيادة معنوية في مستوى MDA الكبد الخمج بالأكياس العدرية مقارنة مع مجموعة السيطرة إن هذه النتيجة تشير إلى قابلية الكيس على إنتاج مزيد من جذور الأوكسجين الحرة وكذلك الحال بالنسبة إلى وجود مستوى GSH حيث لوحظ وجود انخفاض في مستوى GSH في نسيج الكبد الخمج بالكيس العدري مقارنة مع مجموعة السيطرة إن هذا الاختلاف قد يعود إلى الأذى الذي أحدثه تموضع الكيس العدري في نسيج الكبد والذي تمثل بالنخر الموضوعي حيث ساعد على إنتاج مزيد من جذور الأوكسجين الحرة وهي كفيلاً بإحداث تزنج للدهون في أغشية الخلايا الكبدية فضلاً عن أنه قد تكون ناتجة من آلية الدفاع ضد البرقة البعدية المتمثلة بآلية البلعمة حيث يتم فيها إنتاج بيروكسيد الهيدروجين H_2O_2 والذي يعد واحداً من جذور الأوكسجين الحرة التي لها القابلية على إحداث تزنج للدهون يقابله انخفاض في مستويات مضادات الأكسدة من خلال قياس NGS لنسيج الكبد (١٣).

كما وأظهر الجدول (١) وجود آفات مصاحبة لتموضع الكيس العدري ومنها وجود التغير الدهني مع الكيس العدري حيث لوحظ زيادة معنوية في مستوى MDA عند مستوى معنوية ($P < 0.05$) عند مقارنتها مع المجموعة الخمجة بالكيس العدري فقط ومجموعة أكباد السيطرة مما يؤكد وجود فعل تآزري Synergistic بين التغير الدهني والكيس العدري أو ربما قد تكون آفة التغير الدهني وجدت بسبب وجود الكيس العدري وبخاصة في الخلايا القريبة من الأوردة المركزية وهذا يشير إلى انخفاض نسبة الأوكسجين الواردة إلى تلك الخلايا وهي كفيلاً في إحداث الأذى لجدران خلايا الكبد الأمر الذي يساعد على تحرير جذور الأوكسجين الحرة وحدث تزنج للدهون. إن ما يدعم هذا الافتراض هو وجود دراسات حول آلية حدوث التغير الدهني وما يرافقها من حدوث تحرير لجذور الأوكسجين الحرة.

- lipid peroxidation. *Analytic Biochem*, 1984, 137: 282-286.
- Steel RGD and Torrie JH. Principles and procedures of statistics. 2nd ed. New York: McGraw-Hill Book Company Inc, 1980, pp. 78-80, 107-109, 125-127.
 - Drury RAB and Wallington EA. Carleton's histological technique. 5th ed, Oxford University Press, Oxford, 1980.
 - McManus DP and Bryant C. Biochemistry, Physiology and Moleculer Biology of Echinococcus and hydatid disease. Thompson RCA and Lumbery AJ (editors). Wallingford. CAB, 1995, pp: 135-171.
 - Pearse AGE. Histochemistry theoretical and applied. 4th ed. Analytical Technology, Churchill Living ston, Edinburgh, 1985.
 - Kassis AI and Tanner. The role of complement in hydatid disease: in vitro studies. *Int J Parasitol*, 1976, 6: 25-35.
 - Roitt I, Brostoff J and Male D. Immunology. 5th ed. Mosby Int. Ltd. UK, 1989.
 - Thompson RCA. Hydatidosis in Great Britain. *Helminthol. Abst. Series A*, 1977, 46: 837-861.
 - Cheville NF. Introduction on to veterinary pathololgy. 2nd ed. Iowa State University Press, 1999, pp: 127-130.
 - Thompson RCA. Biology and systemics of Echinococcus. In: Thompson RCA and Lymbery AJ (eds). Echinococcus and hydatid disease. CAB international, 1995, pp: 1-50.
 - Tizard IR. Veterinary Immunology: An Introduction. 7th ed. Saunders an Imprint of Elsevier. Philadelphia, 2004, p. 299.
 - Dukic NM. Antioxidant in health and diseases. *Atherosclerosis*, 2003, 15(2): 432-611.

تؤدي إلى كبح عمل مضادات الأكسدة الأمر الذي يقلل من إنتاج GSH الذي له الفعل في كبح وكسر سلاسل جذور الأوكسجين الحرة مع منع تخزين الدهون، إن عدم حدوث هذه الآلية كفيلة بخفض مستوى GSH نسيج الكبد (١٧).

المصادر

- Anderson FL, Ouhelli H and Kachani M. Compendium on cystic Echinococcosis in Africa and in Middle Eastern countries with special reference to Morocco. Brigham Young University Print Services, 1997, 84604.
- Sarciron ME, Walbaus S and Petavy AF. Effect of isoprinosin on Echinococcus multilocularis and E. granulosus metacestodes. *Parasitol Res*, 1995, 81: 329-333.
- Allen PC. Production of free radicals species during Eimeria maxima infection in Chickens. *Poul Sci*, 1997, 76: 812-814.
- الكفاني، انتصار رحيم عبيد. قابلية المقوسة الكوندية على نشوء وتطور التصلب العصيدي للقطط المخمجة تجريبياً. *المجلة العراقية للعلوم البيطرية*، العدد ١، المجلد ٢٠، ٢٠٠٦.
- Moron MS, Depierre JW and Mennervik B. Level of glutathion, glutathion reductase and glutathione. S-transferase activities in rats lung and liver. *Biochem Biophys Acta*, 1979, 582: 67-78.
- Gilbert HS, Stump DD and Roth EF. A method to correct for errors caused by generation of interfering compounds during erythrocyte