

التأثيرات المرضية النسجية لعقار الدوكسوروبسين على البنكرياس في ذكور الجرذان البيض

إلهام عبدالله علي^١، حمد جنداري جمعة^١ و هناع خليل إسماعيل^٢

^١ قسم علوم الحياة، كلية العلوم، ^٢ فرع الامراض وأمراض الدواجن، كلية الطب البيطري، جامعة الموصل، الموصل، العراق

(الإستلام ٢٢ نيسان ٢٠١٤؛ القبول ١٨ أيار ٢٠١٤)

الخلاصة

هدفت الدراسة الحالية الى تقصي التأثيرات الجانبية المرضية لعقار الدوكسوروبسين Doxorubicin في نسيج البنكرياس في ذكور الجرذان البيض *Rattus norvegicus*. أستخدم في هذه الدراسة ٥٥ جرذاً بالغاً بعمر (٢,٥-٣,٥) شهر. قسمت الجرذان الى مجموعتين، المجموعة الاولى ضمت (٣٥) جرذاً، المجموعة الثانية ضمت (٢٠) جرذاً. أظهرت الدراسة النسجية للبنكرياس، الوذمة في النسيج العنبي، تضخم في الخلايا المبطنة للعنبات، ظهور التليف الكيسي، تحول النسيج العنبي الى الصماوي، والتشنج في جدران الاوعية الدموية، الخثرة، الاحتقان في الاوعية الدموية. نستنتج ان للدوكسوروبسين تأثيرات نسجية مرضية في البنكرياس في الجرح تحت الحادة أكثر من الجرعة المزمنة.

Histopathological effects of Doxorubicin on pancreas in male Albino rats

I.A. Ali¹, H.J. Jumaa¹ and H.Kh. Ismael²

¹ Department of Biology, College of Science, ² Department of Pathology and Poultry Diseases, College of Veterinary Medicine, University of Mosul, Mosul, Iraq

Abstract

The aim of this study was to investigate the histopathological side effects of doxorubicin on pancreas tissue in male albino rats *Rattus norvegicus*. This study were used 55 adult rats (2.5-3.5) month of age. The rats divided into two groups, the first group include (35) rats. The second group were (20) rats. Microscopical examination of pancreas lesion demonstrated oedema around the acini, swelling of the epithelial cells of acini, occurrence of cystic fibrosis (mucoviscidosis) at the concentration of (4,5) mg/kg of body weight, occurrence of small islets that form of few cells and exocrine-endocrine transformation. There were thickness in the walls of blood vessels, thrombus, congestion of blood vessels, we conclude, that doxorubicin had histopathological effect on pancreas in sub-acute doses more than chronic doses.

Available online at <http://www.vetmedmosul.org/ijvs>

المقدمة

يؤثر عقار الدوكسوروبسين على كثير من التراكيب والمتغيرات الخلوية، فعند الفحص بالمجهر الالكتروني لقلب الجرذان المعاملة بعقار الدوكسوروبسين بجرعة ٣ ملغم/كغم من وزن الجسم يومياً لمدة ٤ أيام في الخلب، لوحظ فيها تغيرات تنكسية degenerative changes للمايتوكوندريا وكانت واضحة، اذ حدثت زيادة في عدد وحجم size المايتوكوندريا وكذلك هناك زيادة في كثافة الملائط وتعدد في أشكال المايتوكوندريا ووجود عدد هائل من المايتوكوندريا العملاقة giant mitochondria (٢)، كما يؤثر عقار الدوكسوروبسين وظيفياً على القلب، اذ يؤدي الى

يعد الدوكسوروبسين أحد المضادات الحياتية المستخدمة في علاج انواع من السرطان ومنها ابيضاض الدم الحاد Acute leukemia، ورم الأرومة العصبية Neuroblastoma sarcomas، سرطان الثدي، المبيض، المثانة والعقد اللمفاوية Carcinoma of the breast, ovary, bladder and lymph nodes، وورم ولمس Wilms (١).

Unterach, Austeria وهي النوعية المجهزة الى مستشفى الطب الذري والصيدليات في محافظة نينوى. يعبأ العقار بعبوة زجاجية 50mg/25ml of doxorubicin, Vial وتعطى للجرذان بالحقن بالخلب Intraperitoneal.

حيوانات التجربة

أستخدم في الدراسة ٥٥ من ذكور الجرذان البيض *Rattus norvegicus* بعمر ٢,٥-٣,٥ شهر وبأوزان ٢٠٠-٢٢٥ غرام. اخذت من بيت الحيوانات في كلية الطب البيطري وربيت في اقفاص بلاستيكية وباحجام مناسبة لضمان حرية الحركة وفرشت الاقفاص بنشارة الخشب وكانت الاقفاص تنظف مرتين اسبوعيا لضمان نظافة الجرذان وسلامتها من الامراض، ووفرت الظروف المناسبة من حيث درجة الحرارة ٢٠-٢٥°م والاضاءة وتوفير التهوية الجيدة واعطيت العليقة القياسية.

أستخدمت تراكيز مختلفة من العقار، حيث أستخدم التركيز ١ ملغم/كغم (١٥) وكذلك أستخدم التركيز ٢ ملغم/كغم (١٦) وأستخدم كذلك التركيز ٣ ملغم/كغم بالحقن في الخلب (١٧)، فيما حقنت حيوانات السيطرة بحجم مناسب من المحلول الملحي الفسلجي (١٨)، وقد حقنت الحيوانات بهذه الجرعة مرتين في الاسبوع أي كل ٨٤ ساعة (١٩).

وقد قسمت الحيوانات الى مجموعتين رئيسيتين: المجموعة الرئيسية الاولى عوملت بالعقار بالجرعة تحت الحادة؛ أستخدم فيها ٣٥ ذكر من الجرذان وقد حقنت ب ٦ جرعة مرتين في الاسبوع لمدة ثلاثة أسابيع. المجموعة الاولى: أعتبرت مجموعة سيطرة حقنت بحجم مناسب بمقدار ١,٥ مل/كغم من وزن الجسم من المحلول الملحي الفسلجي. المجموعة الثانية: حقنت بعقار الدوكسوروبيسين بجرعة ١ ملغم/كغم من وزن الجسم. المجموعة الثالثة: حقنت بعقار الدوكسوروبيسين بجرعة ٢ ملغم/كغم من وزن الجسم. المجموعة الرابعة: حقنت بعقار الدوكسوروبيسين بجرعة ٣ ملغم/كغم من وزن الجسم. المجموعة الخامسة: حقنت بعقار الدوكسوروبيسين بجرعة ٤ ملغم/كغم من وزن الجسم. المجموعة السادسة: حقنت بعقار الدوكسوروبيسين بجرعة ٥ ملغم/كغم من وزن الجسم. المجموعة السابعة: حقنت بعقار الدوكسوروبيسين بجرعة ٦ ملغم/كغم من وزن الجسم. المجموعة الرئيسية الثانية عوملت بالعقار بالجرعة المزمنة؛ أستخدم فيها ٢٠ ذكر من الجرذان وقد حقنت ب ١٢ جرعة خلال ٦ أسابيع وبمعدل مرتين في الاسبوع. المجموعة الاولى: أعتبرت مجموعة سيطرة حقنت بحجم مناسب بمقدار ١ مل/كغم من وزن الجسم من المحلول الملحي الفسلجي. المجموعة الثانية: حقنت بعقار الدوكسوروبيسين بجرعة ١ ملغم/كغم من وزن الجسم. المجموعة الثالثة: حقنت بعقار الدوكسوروبيسين بجرعة ٢ ملغم/كغم من وزن الجسم. المجموعة الرابعة: حقنت بعقار الدوكسوروبيسين بجرعة ٣ ملغم/كغم من وزن الجسم.

بعد ٤٨ ساعة من آخر حقن (١٧) خدر الحيوان بمادة الايثر diethyl ether، وبعد اجراء الصفة التشريحية له تم استئصال

تمدد القلب وزيادة في حجم الاذنين والبطين وتضخم القلب Hypertrophy عند حقن الجرذان بالعقار بتركيز ٢,٥ ملغم/كغم من وزن الجسم بمقدار ٦ جرعة لمدة أسبوعين (٣)، ويؤدي العقار الى نقصان ملحوظ في النتاج القلبي cardiac out put (٤) كما ان حقن الجرذان بالعقار يؤدي الى هبوط في ال fractional shortenins وتشن في جدار البطين الايسر مقارنة بمجموعة السيطرة (٥). ويتأثر التروبونين القلبي I cardiac troponini (cTnI) وكذلك التروبونين القلبي T cardiac troponint (cTnT) بالدوكسوروبيسين وهي علامة حيوية لتشخيص احتشاء عضلة القلب الحاد acute myocardial infarction وترتبط مع كثير من الامراض القلبية (٦)، اذ لوحظت زيادة معنوية في ال troponin I عند حقن الجرذان بجرعة مفردة بمقدار ٣٠ ملغم/كغم (٧)، ولوحظ الارتفاع المعنوي في ال (cTnT) عند حقن الجرذان بالدوكسوروبيسين بتركيز ٧ ملغم/كغم من وزن الجسم (٨)، ويؤثر العقار على التعبير الجيني لكثير من البروتينات المتواجدة في الخلايا القلبية الوليدة myocytes، اذ لوحظت زيادة في التعبير الجيني لجينات موت الخلية المبرمج، (P53, CD95) عند حقن الجرذان بمقدار ٣ ملغم/كغم من وزن الجسم كل يوم وآخر للوصول الى جرعة تراكمية ١٨ ملغم/كغم من وزن الجسم (٩)، كما لوحظ ان مستوى التعبير الجيني لـ metallothionine، وهو مركب يعطي حماية ضد العقار من تلف القلب، وكانت الزيادة بمقدار (١٠-١٣) مرة اعلى من الطبيعي (١٠). كما يؤثر العقار جانبيا على بعض المتغيرات الكيموحيوية في الكلية، ففي دراسات أجريت تم فيها حقن الجرذان بتراكيز مختلفة من العقار لوحظ فيها انخفاض في مستوى الصوديوم وارتفاع في البوتاسيوم واليورينا بالمصل (١١،١٢).

كما لوحظ حدوث ارتفاع في مستوى الكرياتنين واليورينا بالمصل (١١-١٣)، وحدث ارتفاع في مستوى الفسفور غير العضوي (١٢) ولوحظت البيلة البروتينية وكثرة الزلال بالبول proteinuria and albuminuria وقلة الاليومين بالدم hypoalbuminaemia وزيادة الدهون بالدم hyperlipidaemia (١٣،١٤).

ولتأثيرات العقار الكيموحيوية والنسجية المرضية على بعض الاعضاء ولقلة البحوث التي تتناول التأثيرات المرضية النسجية للعقار على البنكرياس، لذا أرتأينا في هذه الدراسة تسليط الضوء على الآثار الجانبية للعقار على البنكرياس في الجرذان.

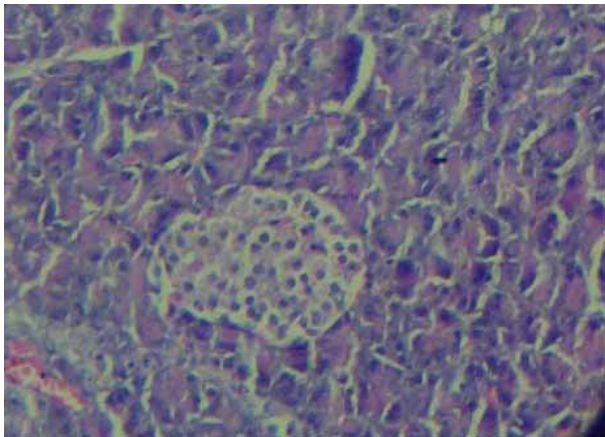
المواد وطرائق العمل

العقار المستخدم

أستخدم في الدراسة الحالية عقار الدوكسوروبيسين والذي يعد من المضادات الحياتية المستخلصة من مزارع ال *Streptomyces peucetius var caesius*. الاسم العلمي للعقار doxorubicin HCl hydrochloride. العقار المستخدم في هذه الدراسة من أنتاج شركة Ebewe pharma, Ges.m.b.H.Nfg.KG, A-4866

الفحص النسجي للبنكرياس

أظهرت نتائج الفحص النسجي للبنكرياس لمجموعة السيطرة ظهور الشكل السوي للفصيصات البنكرياسية وجزر لانكرهانس، الشكل (١). وعند معاملة الجرذان بالعقار بتركيز ١ ملغم/كغم من وزن الجسم ولمدة ثلاثة أسابيع لم تظهر تغيرات نسجية على النسيج العنبي أو جزيرات لانكرهانس، وعند المعاملة بالعقار بتركيز ٢ ملغم/كغم من وزن الجسم مرتين بالاسبوع لمدة ثلاثة أسابيع، ظهر نخر في الخلايا المكونة لجزيرات لانكرهانس، الاحتقان في الاوعية الدموية والتشنج في جدران بعض الاوعية الدموية، كما ظهر التضخم في الخلايا المبطنة للعنبات السنخية، الشكل (٢). كما لوحظت نفس التغيرات عند معاملة الحيوانات بالعقار بتركيز ٣ ملغم/كغم من وزن الجسم مرتين بالاسبوع ولمدة ثلاثة أسابيع، وعند الحقن بتركيز ٤ ملغم/كغم من وزن الجسم مرتين بالاسبوع لمدة ثلاثة أسابيع، أشار الفحص المجهرى الى ظهور الوذمة بين العنبات، الخثرة الاحتقان في الوعاء الدموي، كما ظهر التليف الكيسي (cystic fibrosis mucoviscidosis) الشكل (٣)، كما أظهر الفحص النسجي للبنكرياس بعد المعاملة بالعقار بتركيز ٥ ملغم/كغم الى نخر خلايا الصماوية، الخثرة والوذمة الشكل (٤) (٥) كما أشار الفحص النسجي للبنكرياس بعد معاملة الحيوانات بالعقار بتركيز ١ ملغم/كغم لمدة ستة أسابيع الى ظهور الوذمة، ضمور في الخلايا المبطنة للعنبات كما ظهر التكريس والاحتقان. وعند المعاملة بتركيز ٢ ملغم/كغم من وزن الجسم ظهرت تغيرات مشابهة للتغيرات الحاصلة في التركيز السابق، كما أشار الفحص النسجي للبنكرياس الى ظهور تشنج في جدار الوعاء الدموي، الوذمة، تحول النسيج العنبي الى الصماوي وتكون جزيرات صغيرة الحجم، الشكل (٦) عند معاملة الحيوانات بالعقار بتركيز ٣ ملغم/كغم من وزن الجسم مرتين بالاسبوع لمدة ثلاثة أسابيع.



الشكل ١: مقطع مستعرض في بنكرياس جرذ يعود لمجموعة السيطرة، يوضح التركيب السوي للبنكرياس الذي يتكون من العنبات وجزيرات لانكرهانس. ملون H.&E. 350X.

البنكرياس ووضع مباشرة في محلول الفورمالين الداري المتعادل ١٠% لغرض إجراء الفحوصات النسجية.

الدراسة النسجية

بعد تثبيت البنكرياس في محلول الفورمالين الداري المتعادل ١٠% أستخرجت الاعضاء ثم غسلت بماء الحنفية لمدة ١٥ دقيقة ثم مررت بسلسلة من الكحولات التصاعدية من الكحول الايثيلي في عملية الانكاز ٥٠%، ٧٠%، ٩٠%، ١٠٠%، لمدة ساعتين لكل تركيز لغرض سحب الماء، وأستبدل الكحول ١٠٠% مرة أخرى ثم روقت clearing العينات باستعمال الزايلين xylene، اذ مررت بمتغيرين وبمعدل ربع ساعة لكل متغير. بعد ذلك شربت impregnated العينات بالشمع + الزايلين بنسبة ١:١ في فرن وبدرجة انصهار (٥٦-٦٠)°م، ثم نقلت الى الشمع ١٠٠% ثم أجريت عملية الصب على النماذج وقطعت الى شرائح وبسمك ٤-٥ مايكرون.

عند التلوين استعمل الملون الهيماتوكسولين - هارس وملون الايوسين harris haematoxylin and eosin stain تم تحضير ملون الهيماتوكسولين وفق ما جاء به (٢٤). وتم فحص المقاطع النسجية باستخدام مجهر ضوئي مركب، كما تم التصوير باستخدام مجهر ضوئي نوع B-350 مع كاميرا HD digital نوع optica Italy.

النتائج

الملاحظات العامة للجرذان المعاملة

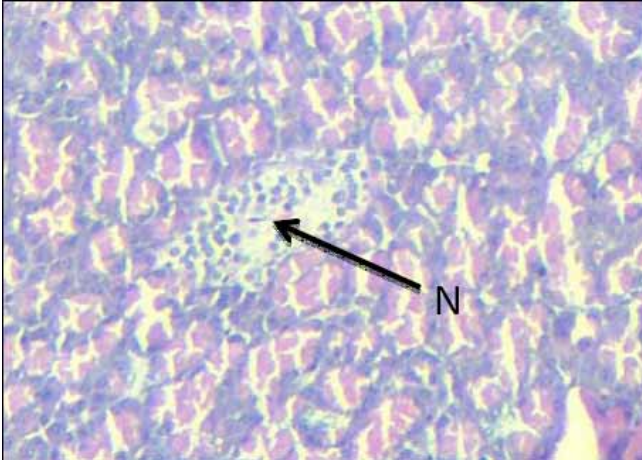
بينت النتائج الحالية بعد المراقبة العيانية للجرذان وخلال ١٥ دقيقة الاولى بعد حقن الجرذان مباشرة أصابها بالتهيج والحركة السريعة غير الطبيعية وفي جميع التراكيز ازداد التهيج بزيادة التركيز.

أما التغيرات السلوكية للحيوانات المحقونة بتركيز ٥ ملغم/كغم من وزن الجسم، فقد لوحظ الخمول والانزواء وفقدان الشهية والاكتفاء بتناول الماء بعد الحقن بالجرعة الرابعة من هذه الجرعة.

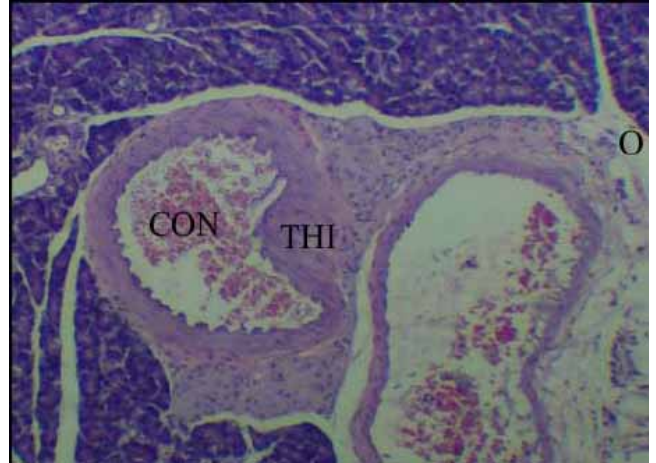وعند الحقن بالتركيز ٦ ملغم/كغم من وزن الجسم، فقد أدى الى نفوق جرذ واحد من خمسة جرذان بعد الجرعة الرابعة ونفقت بقية الجرذان بعد الجرعة الخامسة.

التغيرات المرضية العيانية للجرذان

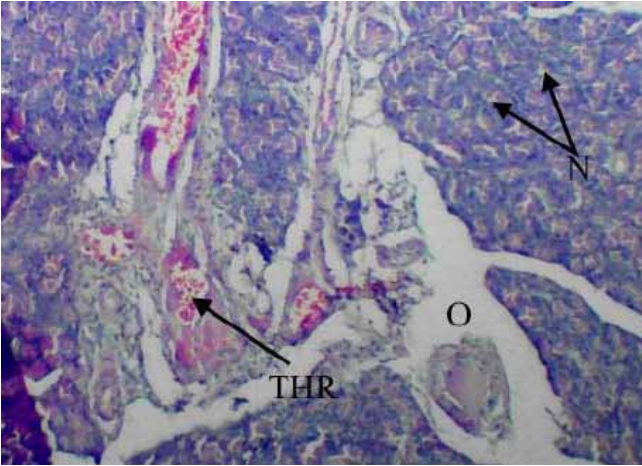
لوحظ عند المعاملة بتركيز ٤ و ٥ ملغم/كغم من وزن الجسم الافرازات اللعابية واضحة على فم الحيوان وخروج اللعاب الى الخارج حول الفم، ونضوح أحمر Red exudate للعين والاسهال المائي ذي لون اصفر وفقدان الوزن، كما لوحظ تشنج في غشاء الخلب حول البنكرياس، و يظهر البنكرياس في حالة التصاق مع الكبد.



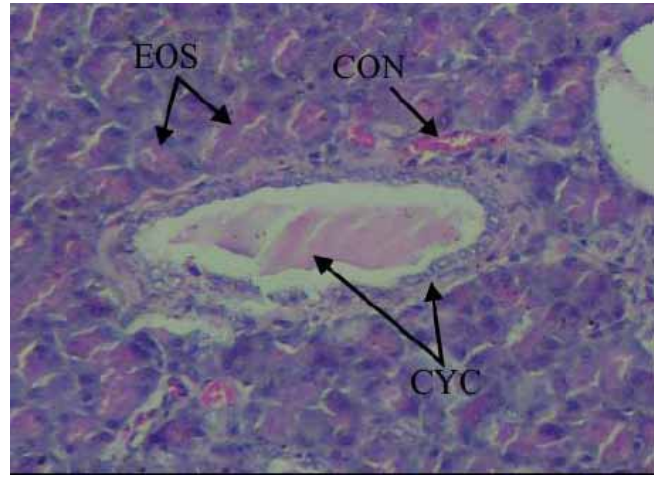
الشكل ٤: مقطع مستعرض في بنكرياس جرد معامل بالدوكسوروبسين بتركيز ٥ ملغم/كغم مرتين بالاسبوع لمدة ثلاثة أسابيع يلاحظ فيه نخر الخلايا (N)، ملون H.&E. 350X.



الشكل ٢: مقطع مستعرض في بنكرياس جرد معامل بالدوكسوروبسين بتركيز ١ ملغم/كغم من وزن الجسم مرتين بالاسبوع لمدة ثلاثة أسابيع، يوضح فيه الاحتقان (CON)، تتخن في جدار الوعاء الدموي (THI)، الونمة (O)، ملون H.&E. 142X.



الشكل ٥: مقطع مستعرض في بنكرياس جرد معامل بالدوكسوروبسين بتركيز ٥ ملغم/كغم من وزن الجسم مرتين بالاسبوع لمدة ثلاثة أسابيع، يلاحظ فيه نخر خلايا العنابت (N)، بداية تكون الخثرة (THR)، الونمة (O)، ملون H.&E. 350X.



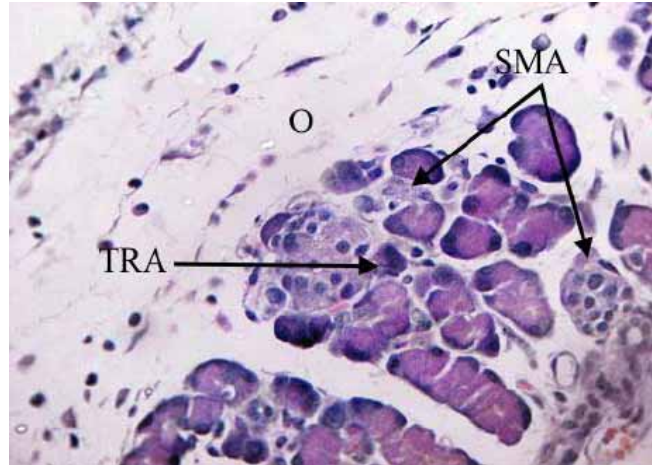
الشكل ٣: مقطع مستعرض في بنكرياس معامل بالدوكسوروبسين بتركيز ٤ ملغم/كغم مرتين بالاسبوع لمدة ثلاثة أسابيع، يلاحظ فيه ترسب مادة حامضية في النسيج العنبي (EOS)، تكون التليف الكيسي (Cyc)، الاحتقان (CON)، ملون H.&E. 350X.

تجربتها فإنه مملوء بإفرازات حامضية غامقة dense eosinophilic secretion والتي تأخذ صبغة الايوسين عند الاصطباغ بالهيموتوكسلين والايوسين (٢٢)، وهذا ما لوحظ في نتائج الصور النسجية المجهرية الاشكال (٩) و (١٠)، وقد لوحظت الافرازات اللعابية وخروج اللعاب من الفم عند معاملة الجرذان بالدوكسوروبسين بتركيز ٤ و ٥ ملغم/كغم من وزن الجسم، أن زيادة الافرازات اللعابية تعود الى حدوث الـ mucoviscidosis والتي حدثت عند هذين التركيزين، حيث تؤدي الى تغيرات في الغدد اللعابية (٢٣)، ويؤدي الـ mucoviscidosis أيضا الى سوء الامتصاص malabsorption syndrome (٢٤) وهذا ما أثبتته نتائج الدراسة عند المعاملة بتركيز ٤ و ٥ ملغم/كغم من وزن الجسم، حيث ظهر الاسهال، وتكون الجزيرات فيه غير محطمة ولكن السكري قد يظهر ولم تعرف الآلية لحد الان (٢٥). لقد أوضحت دراسة (٢٦) أن الجزيرات أما أن تكون متضخمة، فتكون منتظمة الشكل، والخلايا متضخمة والنواة غير منتظمة الشكل، أو أن تظهر عليها علامات الضمور، وهي عدم انتظام شكل الجزيرات، ضمور الخلايا وكثافة نواتها، وعند زيادة الطلب على الانسولين يتحول النسيج العنبي الى النسيج الصماوي وتظهر استمرارية بين النسيج العنبي والنسيج الصماوي، وأعتبرت هذه الجزيرات أكثر نشاطا من الجزيرات المتضخمة، وقد لاحظ (٢٧) أن هذه الخلايا شبيهة بالخلايا ذات الافراز الخارجي في جزيرات الفئران المسنة المصابة بالسمنة.

كما يلاحظ ظهور جزيرات صغيرة جدا عند ضمور الجزيرات الكبيرة بسبب زيادة الطلب على الانسولين، ففي دراسات أجريت لوحظ فيها تكون جزيرات تتكون من بضع خلايا في اليوم العشرين من حمل الجرذان مع وجود الجزيرات الكبيرة التي تعاني الضمور نتيجة نشاطها (٢٨، ٢٩). وقد أظهرت نتائج الدراسة الحالية حدوث النخر الشديد، اذ لوحظ عند المعاملة بالعقار بتركيز ٥ ملغم/كغم من وزن الجسم، الشكل (٤)، وقد تطابقت نتائج الدراسة مع نتائج دراسات أجريت على الارانب حقتت بالدوكسوروبسين لمدة عشرة أسابيع، لوحظ فيها فقدان النسيج البنكرياس البؤري مع التليف (٣٠).

المصادر

1. Roach S. Pharmacology for health professionals. Philadelphia: Lippicott, William and Wilkins, Awolters Kluwer company, 2005:pp.476- 478.
2. Balli E, Mete UO, Tuli A, Tap O, Kaya M. Effect of melatonin on the cardiotoxicity of doxorubicin. Histo Histopathol. 2004;19:1101-1108.
3. Swamy AV, Gulliaya S, Thippeswamy A, Koti BC, Manjula DV. Cardioprotective effect of curcumin against doxorubicin- induced myocardial toxicity in albino rats. Indian J Pharmacol. 2012;44:73-77.
4. Chen M, Hein S, Le DQ, Feng W, Foss M, Kjems J, Besenbacher F, Zou X, Bungler C. Free radicals generated by tantalum implants antagonize the cytotoxic effect of doxorubicin. Int J Pharm. 2013;448:214-220.
5. Hydock DS, Lein CY, Hayward R. Anandamide preserves cardiac function and geometry in an acute doxorubicin cardiotoxicity rat model. J Cardiovasc Pharmacol Ther. 2009;14:59-67.



الشكل ٦: مقطع مستعرض في بنكرياس جرد معاملة بالدوكسوروبسين بتركيز ٣ ملغم/كغم من وزن الجسم مرتين بالاسبوع لمدة ستة أسابيع، يوضح فيه الوذمة (O)، تحول النسيج العنبي الى النسيج الصماوي (TRA)، تكون جزيرات صغيرة (SMA). ملون H.&E. 420X.

المناقشة

أظهرت نتائج الدراسة حدوث نضح ممزوج بالدم حول العينين عند المعاملة بالعقار بجرعة ٤ و ٥ ملغم/كغم من وزن الجسم مرتين بالاسبوع لمدة ثلاثة أسابيع، وجاءت هذه النتيجة مطابقة الى نتائج دراسة أخرى، كما لوحظ حدوث الاسهال، وقد تطابقت النتائج مع نتائج دراسة اخرى (٣). كما أظهر البحث حدوث نفوق عند الحقن بتركيز ٦ ملغم/كغم من وزن الجسم لمدة ثلاثة أسابيع، حيث أدى الحقن الى نفوق جرد واحد بعد الجرعة الرابعة ونفقت بقية الجرذان بعد الجرعة الخامسة.

وقد جاءت نتائج الدراسة مطابقة الى نتائج دراسة أخرى، اذ أشارت هذه الدراسة الى أنه عند الحقن بالدوكسوروبسين بجرعة مفردة بمقدار ٣٠ ملغم/كغم من وزن الجسم أدت الى موت ٢ من ٨ جرذان بعد يوم واحد من الحقن. إن سمية الدوكسوروبسين تعتبر ناتجة عن الاعتلال لعضلة القلب cardiomyopathy والاعتلال الكلوي nephropathy والذي يساهم في نسبة الهلاكات بعد المعاملة بهذا العقار (٢٠).

أظهرت نتائج الدراسة الحالية التثخن في جدران الاوعية الدموية في نسيج البنكرياس. أن وتثخن طبقة البطانة الداخلية للأوعية الدموية للبنكرياس المصابة بالسكري يعود الى نشاط الخلايا البطانية فيها والتي قد تؤدي في بعض الحالات الى حدوث الانسداد الجزئي او الكلي، (٢١).

وعند التركيز ٤ و ٥ ملغم/كغم من وزن الجسم، لوحظ حدوث التليف الكبسي اذ تلاحظ قنابات الغدد والانساخ ضامرة ومبطنة بطبقة من خلايا مكعبة صغيرة ذات نواة صغيرة قاعدية، أما

- ameliorated during antioxidant L-carnitine supplementation. *Oxid Medici Cellu Longev*. 2010;3:428-433.
19. Bozcali E, Suzer O, Gursoy HN, Atukeren P, Gumustas KM. Effect of erucic acid supplemented feeding on chronic doxorubicin doxorubicin toxicity in rats. *Int J Clin Exp Med*. 2009;2:337-347.
 20. Bancroft JD, Stevens A. *Theory and Practice of Histological Techniques*. 2nd. Churchill: Livingstone, 1982:pp.110,111,188,190,371.
 21. Herman EH, Zhang J, Chadwich DP, Ferrans V. Comparison of the protective effects of amifostine and dexrazoxine against to toxic of doxorubicin in spontaneously hypertensive rats. *Cancer Chemotr Pharmacol*. 2000;45:329-334.
 22. Volk BV, Willman KF. Hemochromatosis and diabetes. In: *The diadetic pancreas*. New York: Plenum Press, 1977:pp.315-325.
 23. Montgomery GL. *Textbook of Pathology*. Volum 1. E & S. Edinburgh and London: Livingstone Ltd., 1965:p.318.
 24. Curran RC, Crocker J. *Curran's Atlas of Histopathology*. 4th ed. New York: Harvey Miller Publishers, Oxford University Press, Inc., 2008:pp.177,181.
 25. MacSween RNM, Whaley K. *Muir's Textbook of Pathology*. 13th ed. Arnold. New York: Oxford University Press, Inc., 1997:pp.364,744-809.
 26. Lecompte PM, Gepts W. The pathology of Juvenile diabetes. In: *The diabetic pancreas*. Volk BW, Wellman KJ. New York: Plenum Press, 1977:pp.231-287.
 27. Atkins W, Matty AJ. The effect of age on some aspects of obese (ob/ob) mouse pancreatic islet morphology and metabolism. *J Endoc*. 1973;58:XVII.
 ٢٨. السليم، الهام عبدالله. تأثير الحمل على الكبد البنكرياس الصماوي وقشرة الغدة الكظرية في الفئران. رسالة ماجستير، كلية العلوم الجامعة المستنصرية، بغداد ١٩٩٨.
 29. Aerts A, Vercruyss I, Van Assche FA. The endocrine pancreas in virgin and pregnant offspring of diabetic pregnant rats. *Diabetes Res Clin Pract*. 1997;38:9-19.
 30. Van Vleet TJ, Greanwood L, Ferrans VJ, Rebar AH. Effect of selenium-vitamin E on Adriamycin induced cardiomyopathy in rabbit. *Am J Vet Res*. 1978;39:997-1010.
 6. Adams JE, Schechtman KB, Landt Y, Landenson JH, Jaffe AS. Comparable detection of acute myocardial infarction by creatin kinase MB isoenzyme and cardiac troponin I. *Clin Chem*. 1994;40:1291-1295.
 7. Assiri AMA, Abdel-Wahab AFI. Carosine protects against doxorubicin-induced cardiotoxicity. *Saudi Pharmaceut J*. 2003;11:23-31.
 8. Herman EH, Lipshultz SE, Rifai N, Zhang J, Papoian T, Yu ZX, Takeda K, Ferrans VJ. Use of cardiac troponin T levels as an indicator of doxorubicin-induced cardiotoxicity. *Cancer Res*. 1998;58:195-197.
 9. Sayed-Ahmed MM, AL-Shabanah OA, Hafez MM, Aleisa AM, AL-Rejaie SS. Inhibition of gene expression of heart fatty acid binding protein and organic cation/carnitine transporter in doxorubicin cardiomyopathy rat model. *Eur J Pharmacol*. 2010;640:143-149.
 10. Kang YJ, Chen Y, Yu A, Voss-McCowan M, Epstein P. Over expression of methionine in the heart of transgenic mice suppresses doxorubicin cardiotoxicity. *J Clin Invest*. 1997;100:1501-1506.
 11. Abou Seif HS. Protective effects of rutin and hesperidine against doxorubicin-induced nephrotoxicity. *Beni-suef Univ J App Sci*. 2012;1:1-18.
 12. Aly NH. Reno-Protective efficiency of coenzyme Q10 on Adriamycin-Induced nephrotoxicity in rats. *J Appl Sci Res*. 2012;8:589-597.
 13. Okuda S, Oh Y, Tsuruda H, Onyama K, Fujimi S. Adriamycin-induced nephropathy as amodel of chronic progressive glomerular disease. *Kidney Internat*. 1986;29:502-510.
 14. Venkatesan N, Punithavathi D, Arumugamy V. Curicum pre vents Adriamycin nephrotoxicity in rats. *Br J Pharmacol*. 2000;129:231-234.
 15. EL-Sayyad HI, Ismail MF, Gaur RL, Fernando A, Raj MH, Ouhitit A. Histopathological effects of cisplatin, doxorubicin and 5-flurouracil (5-fu) on liver of male albino rats. *Int Biol Sci*. 2009;5:466-473.
 16. Powis G, Kooistra KL. Dxorubicin induced hair loss in the Angora rabbit: astudy of treatment to protect against the hair loss. *Cancer Chemoter Pharmacol*. 1987;20:291-296.
 17. Patil L, Balaraman R. Effect of melatonin on doxorubicin induced testicular damage in rats. *Int J Pharma Tech Res*. 2009;1:879-884.
 18. AL-Shabanah OA, Hafez MM, AL-Harbi MM, Hassan ZK, AL-Rejaie SS, Asiri YA, Sayed-Ahmed MM. Doxorubicin toxicity can be